ANALISI DI TESSUTI PERIIMPLANTARI SECONDO LA DENSITA' DELL'OSSO ESEGUITE MEDIANTE TAC

T. GROTOWSKI, G. GIUNTA*

Dottore in Odontoiatria e Protesi Denataria presso l'Università degli Studi di Stettino (Polonia) e di Palermo - Dir. Sanit. Studio Dentistico Implantologico Salus Oris
* Dottore in Medicina e Chirurgia, specialista presso l'Università degli Studi di Milano in Clinica Odontoiatrica e Stomatologica.

ABSTRACT

Sottoponendo ad un esame Tac vari impianti endoossei diversi tra loro per materiale, forma e tecnica chirurgica, si è visto che esiste una precisa relazione tra la presenza o assenza d'interposizione di tessuto periimplantare e le caratteristiche dell'osso ossia la sua qualità o struttura istologica. Al contrario scarsa importanza hanno sia la tecnica d'inserzione che il materiale dell'impianto.

Parola chiave: Materiali alloplastici, biocompatibilità, qualità dell'osso, Tac.

Using the Tc to examine various endosseous implants which differ with regards material, shape and surgical technique, a definite link was found to exist between the presence or absence of the interposition of periimplant tissue and bone characteristics - that is, the quality or histological structure. Insertion technique and implant material on the contrary are of little importance.

Key words: alloplasty materials, biocompatibility, bone quality, TC.

INTRODUZIONE

L'applicazione dei materiali alloplastici in medicina ed in particolare in odontoiatria nell'ultimo mezzo secolo ha determinato la nascita di un innumerevole quantità di impianti diversi tra loro per forma, materiale e tecniche chirurgiche, permettendoci alla fine di riabilitare, anche in casi difficili, il sistema stomatognatico sia da un punto di vista estetico che funzionale tramite implantoprotesi.

Si può considerare un grande progresso dell'implantologia l'esser riuscita a soddisfare le esigenze biomeccaniche dell'apparato masticatorio con impiego di differenti materiali biocompatibili, come confermano studi (1, 2, 3, 10, 14, 17) compiuti da diversi autori.

Il concetto di biocompatibilità dei materiali impiegati ha assunto nell'implantologia un significato di base, prima di tutto perché l'impianto non deve causare reazioni dannose all'organismo ospite, poi perché il materiale dell'impianto non deve subire modificazioni a causa del contatto con i substrati organici viventi.

Recenti indagini biologiche, istologiche, etc. (4, 5, 6, 11, 12) hanno preso in esame i problemi della biomeccanica e della biocompatibilità e, di conseguenza, le reazioni periimplantari centrando l'attezione sul soggetto stesso, cioè sulla quantità e sulla qualità dell'osso ospite disponibile (5, 8, 19). Già nel 1924 (Mac Millan, 21), sono state studiate la struttura delle trabecole ossee e la rimodellazione dello osso in relazione alle variabili forze della masticazione.

Così, oggi, sappiamo che gli stadi di densità dell'osso derivano dal rapporto con il carico masticatorio, la mancanza del quale dopo la perdita dei denti provoca un'atrofia ossea che riguarda sia la parte corticale che quella spongiosa dell'osso. È merito di Misch (15,16) la classificazione della densità (o qualità) sia della parte corticale sia della parte spongiosa dell'osso che ci fa da guida nella scelta dell'impianto più adatto insieme alla considerazione della quantità dell'osso.

Già un'idea della densità dell'osso si può avere con un attento esame radiologico (7) o meglio ancora con la TAC (9, 13, 18, 20, 22, 23).

Un'idea abbastanza precisa, senza tuttavia essere definitiva, può aversi con l'intervento. Come dimostrano diversi studi (5, 11, 19, 21), è dalla qualità dell'osso che dipenderà principalmente nel tempo la reazione periimplantare, indipendentemente dalla tecnica chirurgica (impianto immediato o sommerso, ossia tardivo), dal materiale usato e dalla forma dell'impianto (vite, lama, cilindro etc.).

Risultati di indagini relativamente recenti svolte da vari autori compiute attraverso radiografie endorali, la TAC o l'esame istologico confermano che i fenomeni di osteointegrazione o osteofibrointegrazione sono strettamente legati alla diversa struttura istologica delle parti corticali e spongiose dell'osso, le quali rispondono diversamente al carico masticatorio dell'impianto.

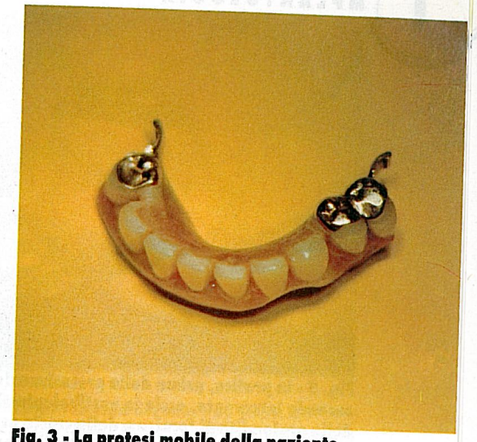

Fig. 3 - La protesi mobile della paziente usata da oltre 30 anni.

Fig. 1 - Uno dei pazienti durante l'esame tomodensitometrico tramite un tomografo di terza generazione - Philips Tomoscan LX.

MATERIALI E METODI

Siccome, durante la vita del paziente, non è possibile fare l'esame istologico con un impianto pienamente funzionante, perché detto esame sarebbe troppo distruttivo, noi ci siamo limitati ad una tecnica non invasiva e perciò accettabile per i pazienti.

Fig. 2 - La paziente del primo caso prima dell'intervento implantologico. Da notare il notevole riassorbimento dell'osso nella zona mentoniera, aggravato ed accellerato dall'uso di protesi amovibile. Il riassorbimento osseo qui è legato all'inadeguatezza della struttura ossea a tollerare le forze pressorie scaricate tramite protesi.

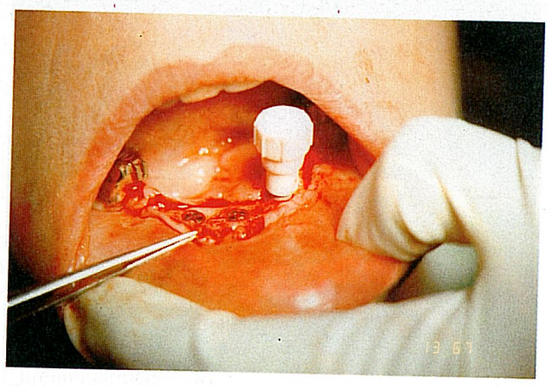

Fig. 4 - Stesso caso durante l'intervento implantologico. Sono stati inseriti tre impianti di tipo Integral. Clinicamente durante la fase di fresatura dell'osso si è riscontrato sorprendentemente l'osso del tipo D3, nonostante l'intervento riguardasse la zona mentoniera.

Fig. 5 - In pratica, prima della protesizzazione è stato eseguito il secondo intervento, ossia la vestiboloplastica per l'aumento della profondità di fornice e della cresta ossea. L'intervento ha consentito di posizionare uno strato di gengiva aderente che garantisce la detersione accurata della zona del paradonto periimplantare.

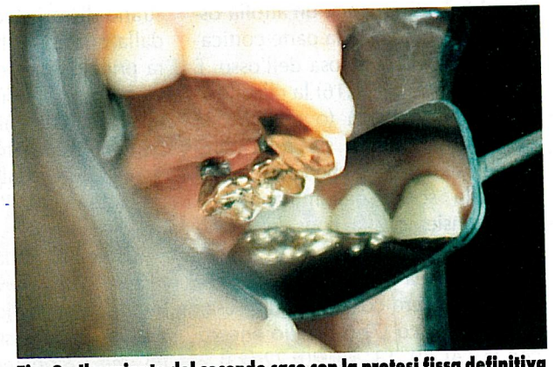

Fig. 8 - Il paziente del secondo caso con la protesi fissa definitiva in oro-resina. Da notare gli spazi attorno agli impianti che ci permettono di mantenere una corretta igiene orale.

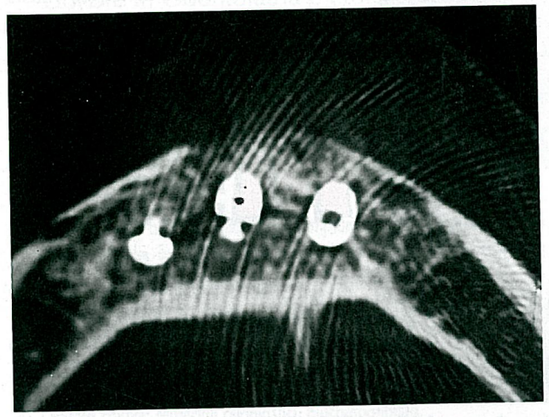

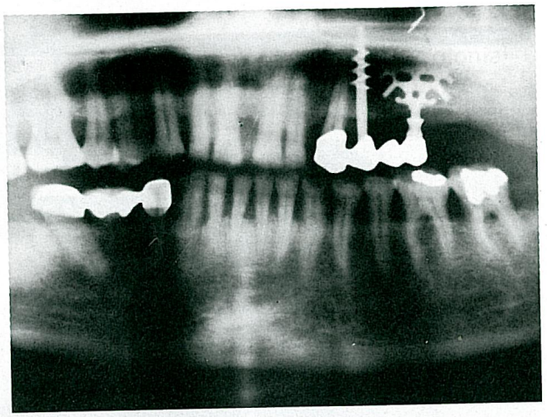

Fig. 9 - Radiografia di controllo a lavoro finito, dopo il primo intervento implantologico.

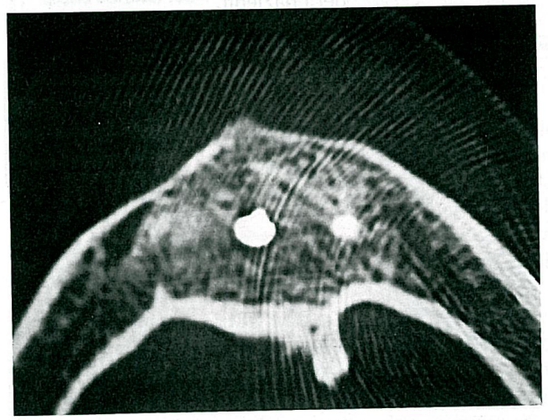

Fig. 6-7 - Immagini tomografiche TAC degli impianti cilindrici di tipo Integral inseriti nel tessuto osseo di variabile densità D2 e D3 secondo classificazione di Misch nella regione mentoniera. Gli impianti nella sezione orizzontale, sottocorticale, profonda appaiono parzialmente osteointegrati là dove l'osso è meno denso di tipo D3 si nota il tipico orletto radiotrasparente della biointegrazione connettivale, ossia osteo-fibrointegrazione, nonostante siano stati caricati da poco tempo.

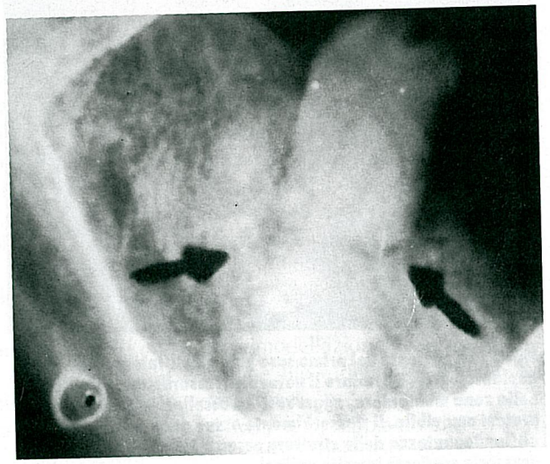

Fig. 10 - Dalla radiografia endorale grande ingrandimento. Come indicano le due frecce, si nota la frattura del dente 46.

Fig. 11 - Stesso caso, paziente durante la fase di guarigione dopo l'estrazione del pilastro 46.

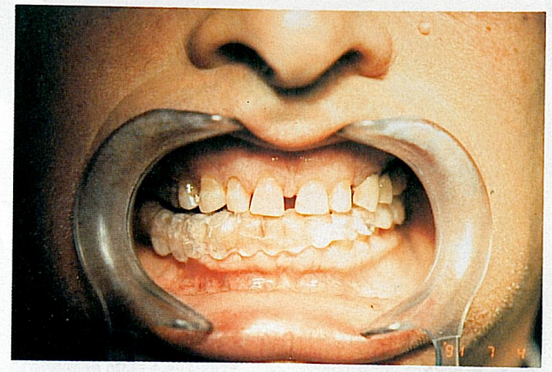

Fig. 13 - Il paziente del secondo caso durante una visita di controllo con ferula in resina (BITE - PLANE) applicata nell'arcata inferiore.

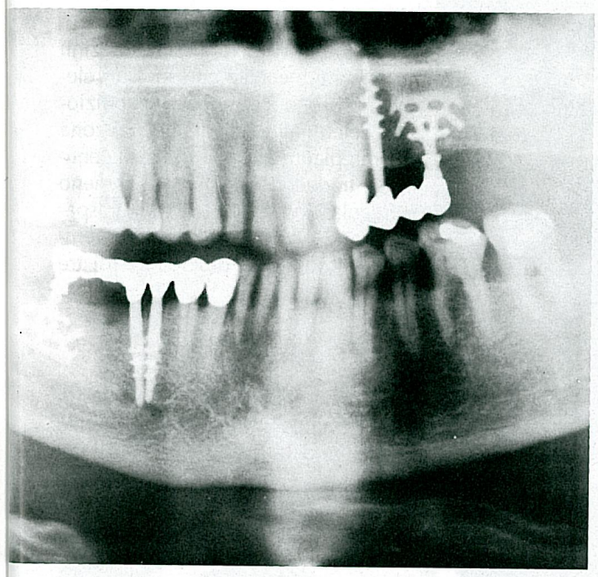

Fig. 12 - Radiografia di controllo fatta a due anni dal primo e un anno dal secondo intervento implantologico. È ben visibile il frammento rotto della fresa XL 700 nella parte superiore e distale della lama.

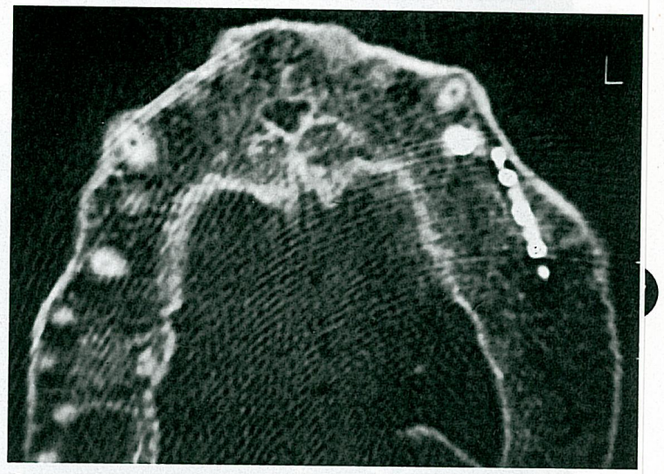

Fig. 14 - Sezione trasversale profonda sottocorticale di un'arcata superiore che contiene i seguenti impianti: una lama LBL e una vite bicorticale caricate da due anni.
Si possono notare le sezioni dei denti con il relativo paradonto, la corticale palatina e vestibolare e la struttura spongiosa alveolare. Sia la vite che la lama sono immerse totalmente nella parte spongiosa dell'osso. Dopo che gli impianti sono stati caricati con la protesi immediata, sono radiologicamente visibili delle zone di radiotrasparenza periimplantare soparattutto ai piedini della lama, i quali appaiono circondati da una zona di rarefazione ossea irregolare mentre in alcuni punti, sia i piedini della lama che la vite, sono direttamente a contatto con l'osso senza interposizione di tessuto connettivo.

Le indagini TAC sono state eseguite con un tomografo di terza generazione ad alta risoluzione spaziale (Philips Tomoscan Fig. 1) secondo i seguenti parametri tecnici: tempo di scansione 3 - 8 secondi; spessore delle scansioni 1,5 mm; matrice di acquisizione 512 x 512; campo di vista 200 mm; Ma 150 e Kv 120. Le immagini così acquisite sono state poi elaborate in post-processing con 200 mm. ad alta definizione ossea. Le scansioni sono state condotte su piani assiali trasversi orto gonali rispettivamente all'asse del mascellare e della mandibola, scelti su un radiogramma digitale in latero-laterale eseguito preliminarmente. I dati relativi all'esame vengono archiviati su un disco ottico ad alta capacità dal quale possono essere richiamati e rielaborati per eventuali successive rivalutazioni. L'alta risoluzione spaziale ottenuta con tale metodologia d'esame consente di ottenere una ottima visualizzazione della componente trabecolare sia dell'osso spongioso circostante l'impianto sia dell'osso corticale limitrofo.

Nota: nel valutare il risultato delle TAC si deve tenere conto del fatto ch'esso varia a seconda del materiale degli impianti. Noi abbiamo usato due tipi di materiale:

a) titanio puro (viti e lame),

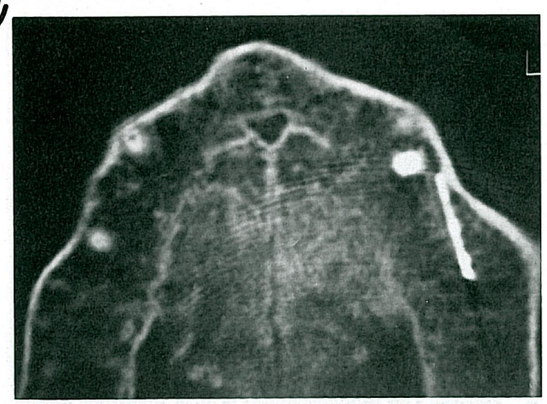

Fig. 15 - Stesso caso, con sezione trasversale e con taglio ancora più profondo. Sono appena visibili le porzioni radicolari di alcuni denti. Si evidenzia un aumento della densità ossea per cui è appena visibile la rarefazione periimplantare solo in alcuni punti. Per il resto gli impianti restano in stretto contatto con l'osso.

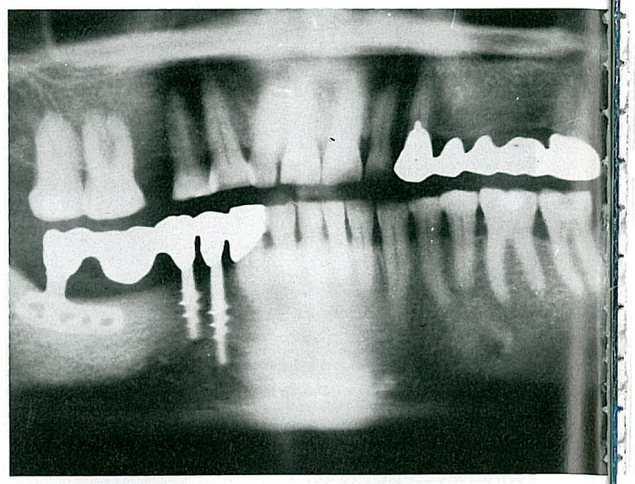

Fig. 18 - Radiografia di controllo della paziente del terzo caso fatta a due anni dagli interventi implantologici.

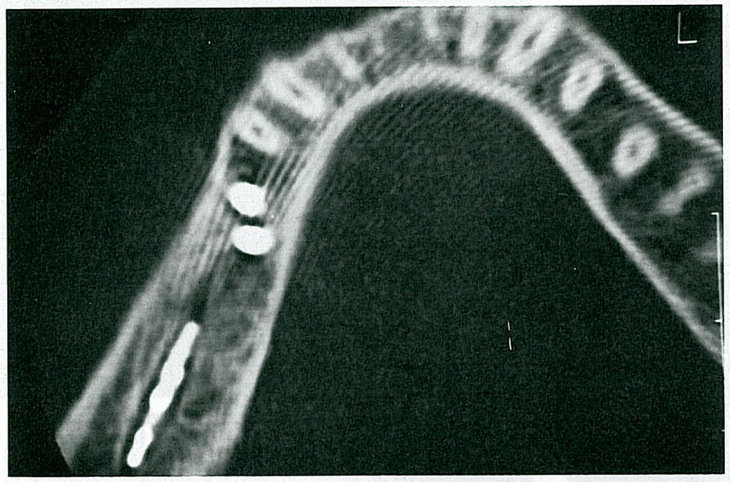

b) idrossiapatite (Integral).

Come fa osservare A. Pierazzini: «Impianti metallici con spessori elevati possono in particolari condizioni determinare artefatti nella zona periimplantare, artefatti che in genere si traducono in zone più o meno irregolari ed ampie di radiotrasparenza (21). A questo punto, vorremmo introdurre la descrizione di tre casi clinici.

Caso 1

Donna di anni 50, da oltre 30 anni portatrice di una protesi mobile inferiore dal 35 al 44 (Fig. 3). Il fat-

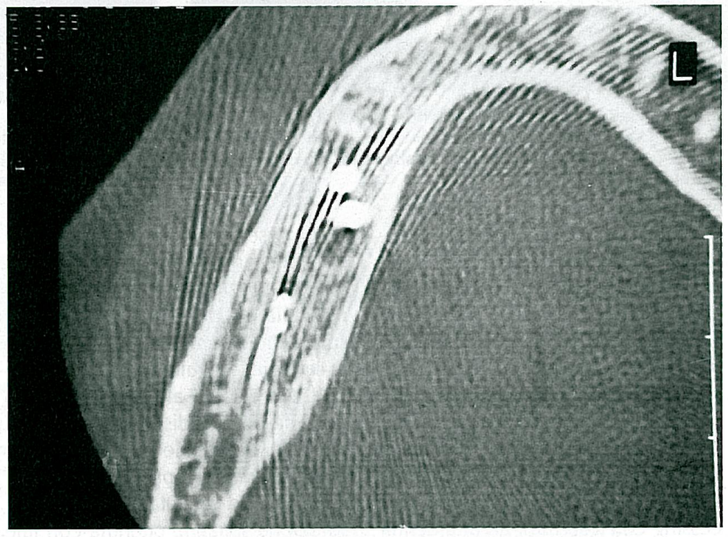

Fig. 16-17 - Taglio orizzontale, profondo e sottocorticale della mandibola del secondo caso. Sono ben visibili: la lama e due viti, le corticali vestibolare e linguale ed alcuni elementi dentali.
Intorno alle viti vi è una produzione di tessuto osseo denso nel quale, solo in alcuni tratti, c'è appena un accenno alla rarefazione periimplantare. Invece, intorno alla lama immersa totalmente nella parte spongiosa, si nota chiaramente una radiotrasparenza del periimplanto ossia nel tessuto connettivo.
Il fatto che le viti come appoggio di base sfruttino le parti corticali dell'osso crea un'integrazione ossea statica, invece per quanto riguarda le lame e gli impianti cilindrici presentati nel primo caso, (sommersi nella parte spongiosa dell'osso), si realizza una integrazione dinamica con possibilità di produzione di tessuto connettivo anche in breve tempo.

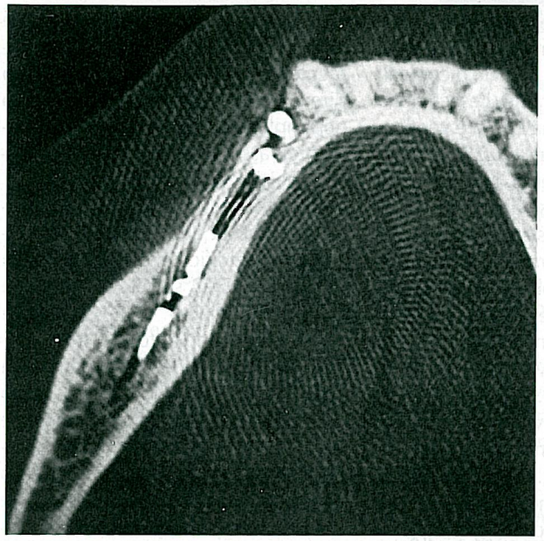

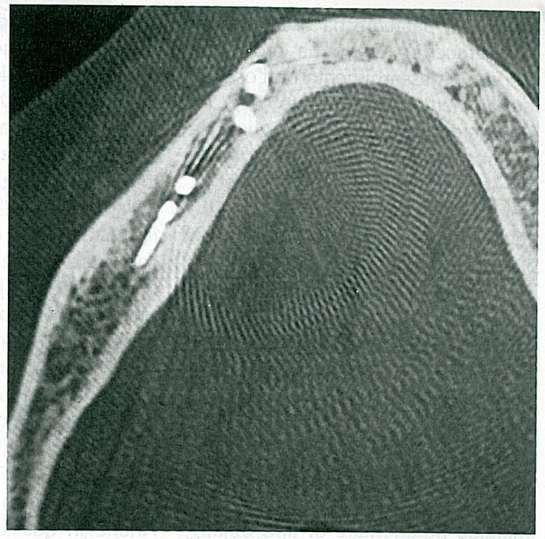

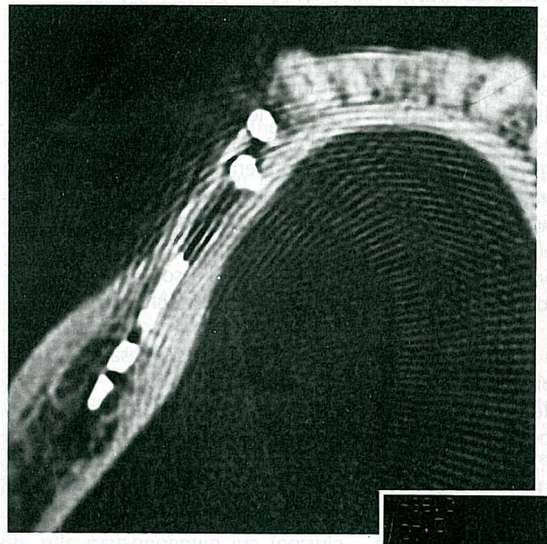

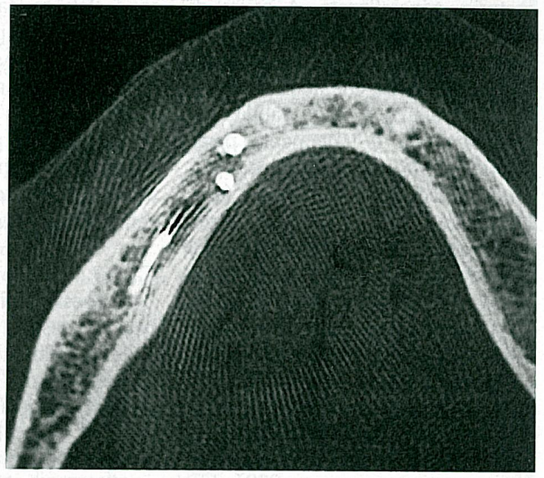

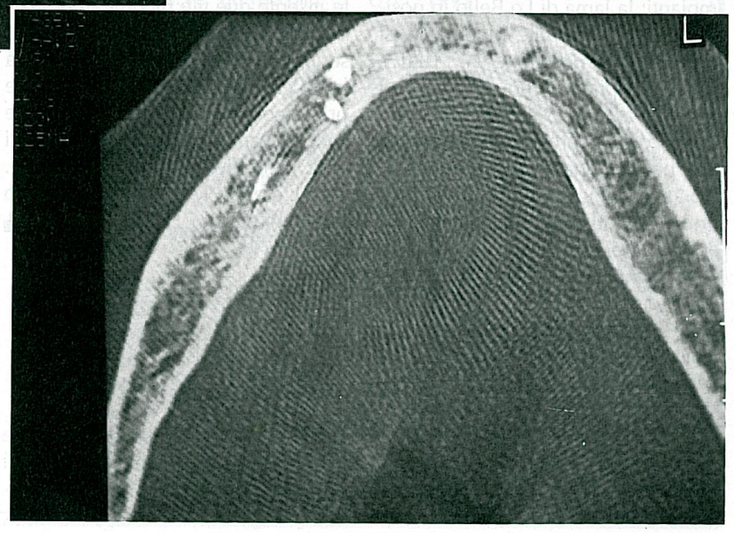

Fig. 19 - 20 - 21 - 22 - 23 - Sezioni orizzontali sottocorticali della mandibola del III caso con progressivi tagli più profondi fino alla scomparsa della lama. Sono ben visibili le corticali vestibolari e linguali, gli elementi dentali con relativo paradonto e gli impianti (una lama di Linkow di 5ª generazione e due viti bicorticali di Garbaccio). Intorno alla lama è ben visibile una produzione di tessuto osseo denso di tipo corticale.
Solo in alcune parti della lama e delle viti si può notare un parziale orletto di rarefazione periimplantare, mentre là dove la lama è in contatto diretto con la corticale, la zona radiotrasparente del periimplanto non è visibile.

to che la paziente ha usato protesi da parecchio tempo ha provocato un grave riassorbimento dell'osso in zona mentoniera, evento che ha orientato l'operatore a scegliere la tecnica implantologica. Per ciò sono stati inseriti nell'ottobre 1991 n. 3 impianti osteointegrati di tipo Integral del diametro di 4 mm e della lunghezza di 10 mm. Dopo un periodo di quattro mesi, gli impianti sono stati caricati con una protesi fissa in metallo - porcellana.

L'esame TAC è stato eseguito nel maggio del 1992.

Caso 2

Questo caso riguarda un paziente di 50 anni, affetto da bruxismo e da malattia paradontale di tipo infiammatorio, generalizzata. A causa di questi problemi gli è stato estratto il dente 27, cioè il pilastro posteriore della protesi fissa che andava dal 25 al 27. In seguito, il piano riabilitativo prevedeva sia il trattamento paradontale sia la riabilitazione dell'apparato masticatorio tramite una ferula in resina (BITE - PLANE). L'ottima motivazione e collaborazione del paziente dal punto di vista dell'igiene orale, e la buona qualità dell'osso (D2) fecero prendere in considerazione la possibilità di un eventuale intervento implantologico, nonostante la presenza di una spiccata parafunzione (bruxismo). Nel febbraio del 1990, sono stati inseriti i seguenti impianti: la lama di Lo Bello in posizione 26, e una vite bicorticale di Garbaccio in posizione 24. Tutti e due gli impianti sono stati caricati immediatamente dopo l'intervento prima con una protesi fissa provvisoria e poi con una protesi definitiva in oro - resina (Fig. 8). Infine, è stata costruita una nuova ferula in resina da portare solo la notte.

Un anno dopo, cioè nel gennaio 1991, durante la visita di controllo è stata scoperta clinicamente prima, e radiologicamente poi la frattura del dente 46 (Fig. 10) che era il pilastro di una protesi fissa che andava dal 44 al 46. Per tale motivo è stato necessario eseguire la rimozione del ponte e l'estrazione del pilastro rotto con relativa modifica della ferula in resina. Sei mesi più tardi, nella medesima zona sono stati inseriti i seguenti impianti: una lama LBL di Lo Bello, due viti bicorticali di Garbaccio. Durante l'esecuzione del solco per la lama LBL si è verificata la frattura della fresa XL700 al livello della parte tagliente. Nonostante il getto di acqua e l'uso di una curette di tipo Gracey non è stato possibile fare l'asportazione del frammento rotto. In questo caso, l'asportazione del frammento rotto sarebbe stata possibile solo asportando un'ampia zona di osso il che avrebbe provocato al paziente un danno maggiore.

Per questo motivo, si è deciso di lasciare il frammento rotto, che come dimostra la Fig. 12 risulta perfettamente incluso nel tessuto osseo. Anche in questo caso, gli impianti sono stati caricati con una protesi fissa immediata provvisoria prima, e con una definitiva in oro-resina, dopo. La ferula in resina invece, è stata modificata un'altra volta (Fig. 13).

L'esame TAC è stato eseguito a distanza di 2 anni dal primo intervento, e a 1 anno dal secondo intervento implantologico.

Caso 3

In questo ultimo caso di sella libera di destra, si può vedere che nella mandibola è stata inserita una lama di Linkow sommersa di quinta generazione (Aprile 1990). Tre mesi più tardi, dopo il periodo di integrazione tissutale della lama, sono state inserite due viti bicorticali di Garbaccio. Immediatamente dopo l'inserimento delle suddette viti, sia la lama che le viti sono state caricate prima con una protesi provvisoria e successivamente con una protesi fissa definitiva in oro-resina (Fig. 18). L'esame TAC è stato eseguito due anni dopo.

CONCLUSIONI

Sono stati sottoposti ad un esame TAC vari impianti endossei diversi fra loro per materiale, forma e tecnica chirurgica.

In tutti e tre i casi erano presenti le caratteristiche dell'impianto perfettamente riuscito. Con ciò, intendiamo dire: assenza di riassorbimento osseo periimplantare (evidente radiologicamente), assenza di mobilità sotto carico masticatorio funzionale.

In tutti i casi, nella parte spongiosa dell'osso là dove questa era densamente calcificata e mineralizzata (di tipo D1 D2), si poteva osservare un addensamento della spongiosa circostante l'impianto. Là dove, invece, la qualità dell'osso cambiava verso la densità di tipo D3 (osso corticale sottile di poco spessore e parte spongiosa scarsamente mineralizzata, fragile e delicata) si è reso evidente un alone periimplantare ossia tessuto connettivo. Al contrario là dove gli impianti erano presenti o vicini al tessuto lamellare, si registrava l'assenza di tessuto periimplantare.

I due fenomeni, cioè la presenza o l'assenza dell'interposizione di tessuto periimplantare, sono legati alla diversa struttura istologica delle parti corticale e spongiosa dello osso. Quest'ultima, ossia la parte spongiosa dell'osso, a sua volta presentava caratteristiche diverse a seconda della zona e della profondità, come risulta dall'esame TAC. È la qualità dell'osso che determina l'una o l'altra forma d'integrazione, per cui nè la tecnica di inserzione nè il materiale dell'impianto hanno troppa importanza. Questa nostra conclusione è in linea con le conclusioni cui giungono vari altri autori, tra i quali merita una citazione particolare A. Pierazzini.

RINGRAZIAMENTI

Gli autori ringraziano per la collaborazione il Prof. Guido Filosto e il Dr. Leo Filosto che hanno cortesemente messo a disposizione le apparecchiature del Centro Diagnostico Computerizzato di Palermo.

BIBLIOGRAFIA

1) **ALBREKTSSON T., ZARB G.A., WORTHINGTON P., ERIKSON A.R.:** "The long efficacy of currently used dental implants". A reviev and proposed criteria of success. Int. J. Oral Maxillo Imp.; 1 (1): 11 - 25, 1986.

2) **ARDOIN R.C., BLOCK M.S., KENT I.N. et al:** "Scanning electron microscopy of hydroxylapatite coated and non-coated titanium dental implants in canines." J. Dent. Res.; 45, 222, 1986.

3) **BIANCHI A. E., FASSINA R., SANFILIPPO R.:** "Le riabilitazioni implantoprotesiche con impianti bioinerti in titanio" Il Dentista moderno; 6, 65-85, 1992.

4) **BRUNSKI J., MOCCIA A., POLLACK S. et al:** "The influence of functional use of endousseous dental implants on the tissue - implant interface." 1. Histological J. Dent. Res.; 58, 1953, 1979.

5) **CHIARENZA A. R.:** "retrospective observations on the influence of bone type in determining the nature of bone implant interface."
Int. J. Oral Implant.; 6 (1) 43-47, 1989.

6) **DIETSH F.F., MISH C.E., PIESCO N.P., ISMAIL Y.H.:** "Surface alteration during blade implant modification." Int. J. Oral implant.; 6 (1), 11-14, 1989.

7) **GOAZ P.W., WHITE S.C.:** "Oral radiology principles and interpretation." P. 63-65, C.V. Mosby Co, Philadelphia, 1982.

8) **GROTOWSKI T.:** "Quando un impianto è valido? Esigenza di un nuovo approccio." Dental Cadmos; 17-89, 1990.

9) **HARRIS D., ISMAIL Y.H., MISCH C. ZAKI H.:** "Comparison of ct generated model with it's mandibular and maxillary bone."
Part. 2: in vivo study utilizing rasterstereographic technique. Int. J. Oral Implant.; 6 (1), 21-24, 1989.

10) **KWAN J.Y., MEFFERT R.M., DAVIS T.S. DICKERSON A.C., EVANS G.H.:** "In vivo histologic study of Ion sputter coated hydroxylapatite core-vent (TM) dental implants."
Int. J. Oral Implant.; 6 (1), 33-38,1989.

11) **LINKOW L. PIERAZZINI A.:** "Considerazioni su di un esame bioptico su impianto a lama di 19 anni di vita."
Odontostomatologia e Implantoprotesi; 1, 92-97, 1991.

12) **MANGINI F., ZAMBONIN-ZALLONE A., TETI A., MORRAGRECO M.:** "Studio Istologico su una block section di un impianto a lama in titanio."
Odontostomatologia e implantoprotesi; 3, 186-189, 1992.

13) **MC GIVNEY G., HAUGHTON V., STRANDT J., EICHOLZ I., LABAR D.:** "Confronto fra la tomografia computerizzata e le correnti metodiche di raccolta dei dati diagnostici in protesica."
Quint. Int.; 5, 451-456, 1986.

14) **MEFFERT R.M., BLOCK M.S., KENT I.N.:** "What is osseointegration.
Int. J. Perio and Restor. Dent.; 4,9 1987."

15) **MISCH C.E.:** "Progressive bone loading."
Practical Periodontics & Esthet. Dent., 2 (6) 27-30 1990

16) **MISCH C.E.:** "Density of bone: effect on treatment plans, surgical approach, healing and progressive bone loading."
Int. J. Oral Implant.; 6 (2), 23-31, 1990.

17) **PASI M. ARTT E. , BARUFFALDI A.:** "Caratteristiche, indicazioni e risultati clinici del sistema implantare I.M.Z."
Il Dentista Moderno; 2, 297-312, 1992.

18) **PIERAZZINI A., FANFANI F., FAGIOLI R., HASSAN T., BARMETTLER F.:** "L'impiego della TAC in implantologia."
Il Dentista Moderno; 2, 275-291,1989.

19) **PIERAZZINI A., CANNAS M., MASSE A., PERREN S., FANFANI F.:** "Peri-implant histological reactions - preliminary observations and experimental research."
Int. J. Oral Implant. ; 8 (2,3), 33-41, 1991.

20) **PIERAZZINI A.:** "Indicazioni implantari in funzione delle condizioni dell'osso disponibile. Nuove tecniche diagnostiche."
Il Dentista Moderno; 9, 1717-1741, 1991.

21) **PIERAZZINI A.:** "Implantologia" Torino, USES - UTET, 1992.

22) **POGGI LONGOSTREVI G., GNALDUCCI M., CISLAGHI E.:** "Scintigrafia e tomoscintigrafia (spect) nella diagnosi implantoprotesica."
Dental Cadmos; 11, 24-40, 1992.

23) **ZAHED T.N., ZAKI H.S., ISMAIL Y.H., CURTIN H., MISCH C.:** "Comparison of computerized tomography (CT) generated model with it's mandibular and maxillary bone. Part. 1: in vitro study utilizing dry mandibles."
Int. J. Oral Implant.; 6 (1), 17-18, 1989.